	NOMBRE <b>DISTROFIA MUSCULAR</b>		CÓDIGO <b>05- 1-PM-004</b>
	TIPO DE DOCUMENTO <b>PROTOCOLO MÉDICO</b>	PROCESO <b>MISIONAL</b>	VERSIÓN 002

## DEFORMIDADES DEDOS DE LA MANO

### OBJETIVO

1. Conocer las causas, síntomas, implicaciones clínicas, métodos de diagnóstico y manejo de las deformidades de los dedos de la mano

### RESPONSABLE

Médicos y enfermeras.

### ALCANCE

Desde el ingreso del paciente hasta que se complete el tratamiento en todas sus fases siguiendo los procedimientos del proceso.

Este protocolo aplica para las sedes de SOCIMEDICOS SAS (IPS Clínica san Rafael y MAC san Rafael).

### DEFINICIÓN

Deformidades de la mano puede ser causada por una lesión o puede ser consecuencia de otro trastorno (por ejemplo, la artritis reumatoide-ver Trastornos de la Articulación: Artritis Reumatoide (AR) ). Deformidades deben ser tratados rápidamente, si es posible. De lo contrario, tienden a no responder a los tratamientos simples, como el entablillado o ejercicios, y muchas veces requieren cirugía.

#### EL DEDO EN MARTILLO

*El dedo en martillo es una deformidad en la que se curva en la punta del dedo y no puede enderezarse.*


Esta deformidad suele ser resultado de lesiones, daños y perjuicios que, o bien el tendón o desgarros del tendón del hueso. Puede afectar a uno o más dedos. Un médico puede hacer el diagnóstico mediante el examen de los dedos. Una radiografía se toma para asegurarse de que no hay fractura. El tratamiento habitual es la colocación de una férula en el dedo con el dedo estirado. El tendón puede tardar de 6 a 10 semanas para sanar. El dedo en martillo rara vez se requiere cirugía, a menos que un gran fragmento de hueso se ha roto o la articulación está dislocada parcialmente.

#### LA DEFORMIDAD EN CUELLO DE CISNE

*Cuello de cisne deformidad es una flexión en (flexión) de la base del dedo, una de enderezar (extensión) de la articulación media, y una flexión en (flexión) de la articulación exterior.*

La causa más común es la artritis reumatoide. Otras causas incluyen el dedo en martillo no se trata, la flojedad (laxitud) de la placa fibrosa dentro de la mano en la base de los dedos o de los ligamentos de los dedos, los espasmos musculares que afectan a las manos, y el desajuste en la curación de una fractura del hueso de la mitad de la dedo. Curvatura normal de los dedos puede llegar a ser imposible. Por lo tanto, la deformidad puede dar lugar a una discapacidad considerable.

Verdadero cuello de cisne deformidad no afecta a los dedos pulgar, que tiene uno menos comunes que los otros dedos. Sin embargo, en una variante de la deformidad en cuello de cisne, llamado

	NOMBRE <b>DISTROFIA MUSCULAR</b>		CÓDIGO <b>05- 1-PM-004</b>
	TIPO DE DOCUMENTO <b>PROTOCOLO MÉDICO</b>	PROCESO <b>MISIONAL</b>	VERSIÓN 002

pico de pato deformidad de la articulación superior del dedo pulgar está muy overstraightened con una flexión de la articulación en la base del dedo pulgar para formar un ángulo de 90 °. Si pico de pato y la deformidad en cuello de cisne deformidad de uno o más dedos ocurren al mismo tiempo, la capacidad de sujetador puede ser muy reducida.

El médico realiza el diagnóstico mediante el examen de las manos y los dedos.

### Tratamiento

El tratamiento está encaminado a corregir la enfermedad subyacente siempre que sea posible. Deformidades leves pueden ser tratados con férulas para dedos (férulas anillo), que corregir la deformidad al tiempo que permite a una persona a usar la mano. Problemas con la capacidad de pellizcar puede ser mejorado mediante cirugía, la realineación de las articulaciones o mediante la fusión del dedo pulgar o las articulaciones entre sí (llamada artrodesis interfalángica) en posiciones que permitan un funcionamiento óptimo.

### DEFORMIDAD DE BOUTONNIERE

#### (Deformidad del ojal)


*La deformidad de Boutonniere (deformidad ojal) es una deformidad en la que se dobla la articulación del dedo medio en una posición fija hacia adentro (hacia la palma) y la articulación del dedo exterior esté doblado en exceso hacia el exterior (fuera de la palma).*

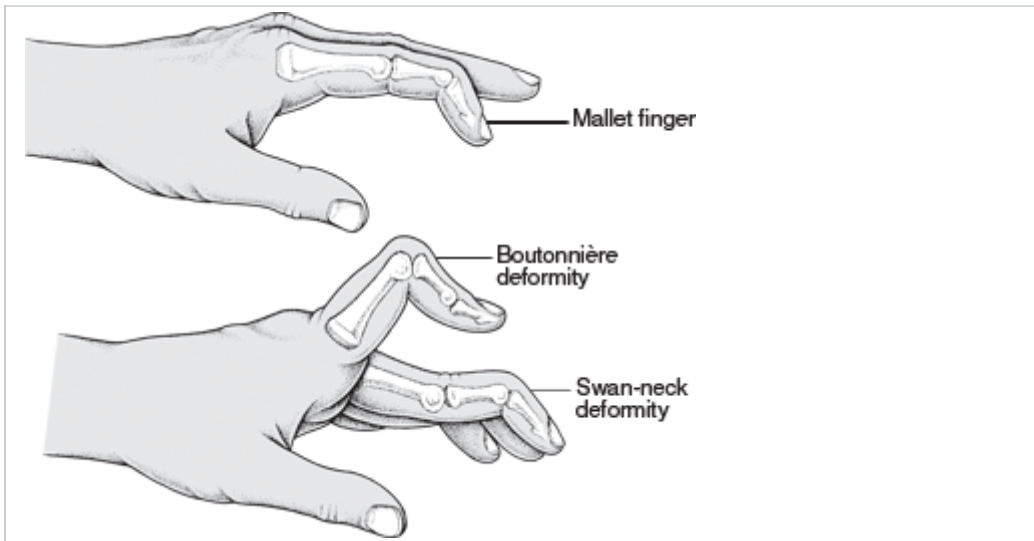
Este trastorno causa más frecuente de la artritis reumatoide (ver Trastornos de la Articulación: Artritis Reumatoide (AR)), pero también puede ocurrir por una lesión (por ejemplo, cortes profundos, luxación o fracturas) o artrosis (ver Trastornos de la Articulación: La osteoartritis (OA)). Las personas con artritis reumatoide se puede desarrollar la enfermedad debido a que tienen desde hace mucho tiempo la inflamación de la articulación media del dedo. Si la deformidad es causada por una lesión, la lesión suele ocurrir en la base de un tendón (llamado el tendón extensor falange media). Como resultado, la articulación media (llamada la articulación interfalángica proximal) se convierte en "ojal" entre las bandas exteriores del tendón que corre hacia el extremo del dedo. La deformidad puede, pero no es necesario interferir con la función de la mano. El médico hace el diagnóstico mediante el examen de los dedos.

### Tratamiento

Una deformidad en ojal causada por una lesión en el tendón extensor se puede corregir con una férula que mantiene la articulación media totalmente extendida durante 6 semanas. Cuando la ferulización es ineficaz, o cuando la deformidad es boutonnière debido a la artritis reumatoide, la cirugía puede ser necesaria.

**Cuando los dedos son anormalmente doblada**

	NOMBRE <b>DISTROFIA MUSCULAR</b>		CÓDIGO <b>05- 1-PM-004</b>
	TIPO DE DOCUMENTO <b>PROTOCOLO MÉDICO</b>	PROCESO <b>MISIONAL</b>	VERSIÓN 002



Algunos trastornos, como la artritis reumatoide, y las lesiones pueden causar que los dedos se doblan anormalmente. En el dedo en martillo, la punta del dedo está arrugado y no se puede enderezar. En la deformidad en cuello de cisne, la articulación de la base de las curvas en los dedos (flexión), la articulación media se endereza (se extiende), y las curvas conjunta exterior pulg En la deformidad ojal, la articulación del dedo medio se dobla hacia adentro (hacia el de palma) y la articulación del dedo exterior se dobla hacia afuera (lejos de la palma).

### **EROSIVA (INFLAMACIÓN) OSTEOARTRITIS**

*Erosiva (inflamación) la osteoartritis es una forma de artrosis que, en parte, causa hinchazón, dolor y, a veces la formación de quistes en las articulaciones de los dedos (sobre todo los más externa).*


La osteoartritis de la mano es evidente por el crecimiento de los huesos en las articulaciones exteriores de los dedos (nódulos de Heberden) y el crecimiento excesivo de los huesos en las articulaciones medias de los dedos (nódulos de Bouchard). Con artrosis erosiva, también hay hinchazón de los tejidos circundantes. Las uniones entre los dedos y las manos y las muñecas no son generalmente afectados. Las articulaciones afectadas pueden llegar a ser alineado.

### **Diagnóstico**

Los médicos generalmente pueden basar el diagnóstico en un examen. La deformidad también puede verse en las radiografías. A diferencia de la artritis reumatoide, los resultados de los análisis de sangre que indican inflamación (como la velocidad de sedimentación globular [VSG] y el número de glóbulos blancos) son normales, independientemente de la gravedad del trastorno.

### **Tratamiento**

El tratamiento incluye el rango de movimiento ejercicios en agua tibia para aliviar el dolor durante los ejercicios y mantener las articulaciones tan flexibles como sea posible, la inmovilización de forma intermitente para evitar que se deforme, y el uso de analgésicos o antiinflamatorios no esteroideos (AINE) para aliviar el dolor y hinchazón. De vez en cuando, una suspensión de corticosteroides puede ser necesario inyectar en las articulaciones gravemente afectadas para aliviar el dolor y aumentar el rango de movimiento. En raras ocasiones, cuando la artrosis es avanzada y otros tratamientos no son eficaces, la articulación puede ser necesario reconstruir o

	NOMBRE <b>DISTROFIA MUSCULAR</b>		CÓDIGO <b>05- 1-PM-004</b>
	TIPO DE DOCUMENTO <b>PROTOCOLO MÉDICO</b>	PROCESO <b>MISIONAL</b>	VERSIÓN 002

fusionadas quirúrgicamente. La articulación de la mano que más a menudo requiere cirugía para la osteoartritis es la base del pulgar.

### **LA CONTRACTURA DE DUPUYTREN (Fibromatosis Palmar)**

*La contractura de Dupuytren (fibromatosis palmar) es un progresivo endurecimiento de las bandas de tejido fibroso (fascia llamada) dentro de las palmas, causando un curling en los dedos que con el tiempo puede resultar en una mano como una garra.*

- La contractura de Dupuytren se desarrolla en personas genéticamente predisuestas.
- El tratamiento consiste en la inyección de un corticosteroide en un nódulo de licitación o, si la mano ya está llena de cicatrices, cirugía para corregir contratados (con garras) los dedos.

La contractura de Dupuytren es un trastorno hereditario común que se produce sobre todo en los hombres, especialmente después de los 45 años. Sin embargo, tener el gen anormal no garantiza que alguien va a tener el trastorno. Alrededor del 5% de las personas en los Estados Unidos tienen la contractura de Dupuytren. El trastorno afecta a ambas manos en el 50% de las personas. Cuando sólo una parte se ve afectada, la mano derecha se trata de dos veces más que la izquierda.

La contractura de Dupuytren es más común entre las personas con diabetes, el alcoholismo o la epilepsia. El trastorno se asocia ocasionalmente con otros trastornos, incluyendo engrosamiento del tejido fibroso por encima de los nudillos (almohadillas de Garrod), la reducción de la fascia en el interior del pene que conduce a la erección se desvió y dolorosa (del pene fibromatosis [Peyronie ver la enfermedad Trastornos del pene y los testículos: la enfermedad de Peyronie ], y los nódulos en las plantas de los pies (fibromatosis plantar). Sin embargo, el mecanismo exacto que provoca la fascia de la palma para espesar y el rizo en es desconocida.

El primer síntoma suele ser un nódulo sensible en la palma (con mayor frecuencia en el tercer o cuarto dedo). El nódulo inicialmente puede causar molestias, pero poco a poco se convierte en dolor. Poco a poco, los dedos comienzan a doblarse. Finalmente, el curling se agrava, y la mano puede convertirse en forma de arco (garra). El médico hace el diagnóstico mediante el examen de la mano.

<b>ELABORO</b>	<b>REVISO</b>	<b>APROBO</b>
ESPECIALISTA	DIRECTOR MÉDICO	DIRECTOR CIENTÍFICO