	NOMBRE ENDOPRÓTESIS AORTICA		CÓDIGO 06-1-PM-021
	TIPO DE DOCUMENTO PROTOCOLO MÉDICO	PROCESO MISIONAL	VERSIÓN 002

ENDOPRÓTESIS AÓRTICA

Introducción

La patología de la aorta torácica podemos agruparla en dos grandes apartados: los aneurismas y los síndromes aórticos agudos (SAA).

Los aneurismas son una dilatación permanente y localizada de la aorta con diámetro que es al menos un 50% más grande de lo normal. Los aneurismas degenerativos se asocian con arteroesclerosis de la aorta.

El SAA es un proceso de la pared aórtica que cursa con afectación de la capa media y que condiciona un riesgo potencial de rotura aórtica. Definimos síndrome aórtico tipo B aquel que afecta a la aorta torácica descendente. Los SAA incluyen las siguientes entidades: disección aórtica, hematoma intramural y úlcera arterioesclerótica penetrante¹.

- La disección aórtica se caracteriza por la creación de una falsa luz en la capa media de la pared aórtica.
- El hematoma intramural es una hemorragia contenida en la capa media aórtica por rotura de los *vasa vasorum*.
- La úlcera penetrante es una ulceración de una lesión arteriosclerótica aórtica que penetra en la lámina elástica interna formando un hematoma en la capa media de la aorta torácica descendente.

El tratamiento de la patología de la aorta torácica ha sido clásicamente quirúrgico, cuya mortalidad oscila entre el 5 y el 20% dependiendo de los distintos estudios. En 1994 Dake et al. Realizaron con éxito el primer tratamiento endovascular en un aneurisma de aorta torácica. Desde entonces hasta ahora numerosos grupos han aplicado esta modalidad de tratamiento en la patología de aorta torácica descendente, no solo en aneurismas sino también en el caso de SAA².

OBJETIVO:


Corregir mediante el implante de una guía Amplatz un aneurisma situado en la aorta.

ALCANCE:

Desde el proceso de inducción del personal hasta el día de su egreso de la institución.

Indicaciones

En el momento actual las indicaciones de implante de endoprótesis aórticas no están uniformemente establecidas.

	NOMBRE ENDOPRÓTESIS AORTICA		CÓDIGO 06-1-PM-021
	TIPO DE DOCUMENTO PROTOCOLO MÉDICO	PROCESO MISIONAL	VERSIÓN 002

Las indicaciones en la disección de aorta tipo B en fase aguda son: dolor intenso y refractario a tratamiento médico, constatación de sangrado importante en cavidad pleural, hemomediastino, hematoma periaórtico o retroperitoneal (caída del hematocrito igual o superior a 10 puntos en menos de 24 horas o evidencia de sangrado por una técnica de imagen), indicios de compromiso circulatorio mantenido de troncos supraaórticos, de las arterias renales o compromiso en extremidades inferiores. En fase crónica: dilatación progresiva de la aorta con diámetro transversal máximo de 60 mm, erosión o compresión de estructuras vecinas secundario a dilatación progresiva.

En el hematoma intramural tipo B: si presenta dilatación severa de la aorta (>60 mm), imagen de úlcera de la pared, signos de rotura inminente o mala evolución clínica hemodinámica.

En la úlcera penetrante está indicado si se acompaña de síntomas o presenta signos de sangrado intramural activo o periaórtico.

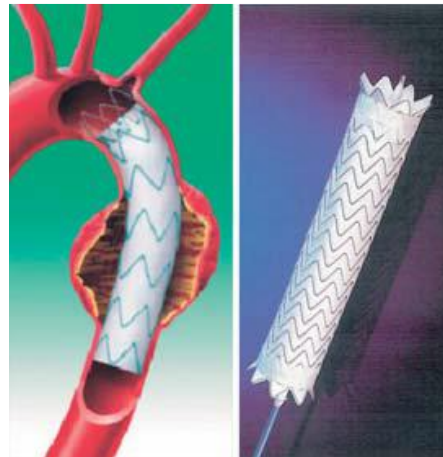
En la rotura traumática de aorta, al tratarse de pacientes generalmente politraumatizados, es preferible el tratamiento endovascular, evitándose así el alto riesgo quirúrgico.

Los aneurismas de aorta que cumplan criterios de diámetro, velocidad de crecimiento o síntomas estará indicado el tratamiento.

Material. Descripción y preparación


Material requerido durante la intervención:

- Material quirúrgico para abordaje de vasos femorales y/o ilíacos.
- Introdutores de 6 a 8 F. para cateterismo inicial.
- Guías hidrofílicas 0,035 longitud 1,50 y 260.
- Catéter pigtail centimetrado.
- Guía Amplatz Superstif® 0,035J y R longitud 260.
- Guía Back-Up (útil para la rectificación ilíaca y asegurar anclaje).
- Lazos para captura de guía.
- Catéter diagnóstico JR4.



MANUAL DE ENFERMERIA EN CARDIOLOGIA INTERVENCIONISTA

- Guía diagnóstica 035x150.
- Dispositivo de inflado con o sin manómetro.
- Dilatadores de 10, 12, 14, 16, 18, 20 y 22 F (si se realiza abordaje percutáneo).
- ENDOPRÓTESIS (figura 1). Es una endoprótesis recta autoexpandible formada por una prótesis de poliéster y una estructura de anillos de nitinol paralelos unidos por una barra de conexión. Para

	NOMBRE ENDOPRÓTESIS AORTICA		CÓDIGO 06-1-PM-021
	TIPO DE DOCUMENTO PROTOCOLO MÉDICO	PROCESO MISIONAL	VERSIÓN 002

su liberación, la prótesis está montada sobre un catéter y comprimida dentro de una vaina. El diámetro externo del conjunto de prótesis y sistema de liberación oscila entre 22 y 25 Fr.

- Balones de dilatación aórticos para asegurar o reforzar la apertura de stent.
- Dispositivos de cierre arterial percutáneo.


Desarrollo del procedimiento (Técnica)

Previamente a la intervención se obtiene el consentimiento informado firmado por el paciente. Los procedimientos se realizan en la sala de hemodinámica o en quirófano bajo anestesia general. La vía de acceso, siempre que sea posible, será la arteria femoral derecha, ya que la liberación de la endoprótesis es más fácil al estar los radios de todas las curvas en el mismo sentido. Se introduce un catéter pigtail de 6 FR a través de la arteria femoral contralateral para realizar las angiografías necesarias para el control del procedimiento. Se realiza ecocardiograma transesofágico durante la implantación para una mejor caracterización anatómica y en los casos de disección para conocer la relación entre la verdadera y la falsa luz así como para identificar las puertas de entrada.

Así mismo, se puede realizar ECO intravascular. Tras administrar anticoagulación con 10.000 unidades de heparina sódica se introduce la endoprótesis avanzando bajo control radiológico. Una vez en la posición adecuada y antes de la liberación se induce una hipotensión controlada para minimizar los posibles desplazamientos de la prótesis debido al latido cardíaco.

En algunos centros, la hipotensión se consigue mediante estimulación con marcapasos (figura 2) a alta frecuencia (200 ppm). Tras la liberación, en ocasiones, es necesario inflar un catéter balón en el interior de la prótesis para moldear sus componentes. Se considera que la implantación se ha realizado con

éxito cuando se consigue avanzar y liberar la prótesis en la posición deseada. Se realizan arteriografías seriadas de control para evaluar la presencia de endofugas

	NOMBRE ENDOPRÓTESIS AORTICA		CÓDIGO 06-1-PM-021
	TIPO DE DOCUMENTO PROTOCOLO MÉDICO	PROCESO MISIONAL	VERSIÓN 002

Técnica de cierre PROSTAR XL®

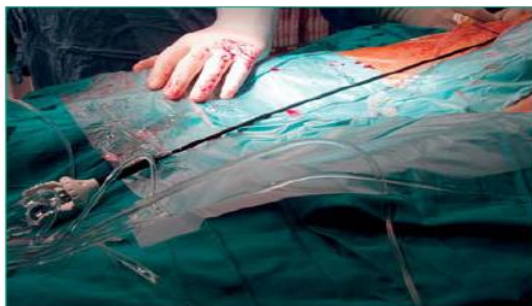


Figura 4: Dispositivo de cierre arterial PROSTAR XL®.

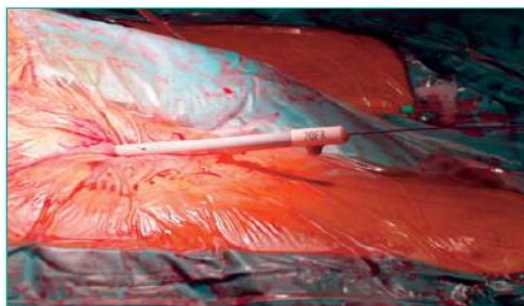


Figura 5: Dilatadores arteriales (20-22 Fr).

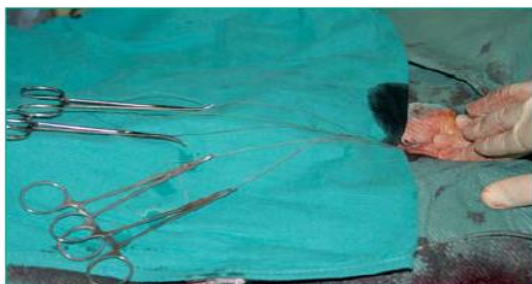

Figura 6: Cuatro suturas correspondientes a la colocación de dos dispositivos de cierre vascular PROSTAR XL®.

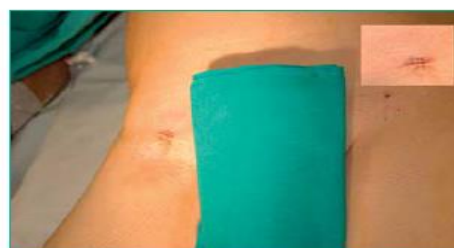


Figura 7: Resultado final del cierre arterial femoral.

Si el abordaje de la arteria femoral derecha se realiza de forma percutánea, procedimiento cada vez más habitual en algunos laboratorios, se procede a la punción de la arteria por la técnica de Seldinger, y se colocan en el punto de punción dos dispositivos de cierre vascular (figura 4). El primero se coloca según técnica convencional conducido sobre una guía estándar de 0,038 y se deja en

la arteria femoral tras el implante de las dos suturas. Se recalibra la arteria con una guía y se retira el dispositivo. A continuación, se coloca el segundo dispositivo implantando las 2 suturas tras girarlo 45 grados con respecto al lugar donde había sido colocado el primer Prostar XL. El orificio de punción se dilata progresivamente hasta 20-22 Fr (figura 5). Posteriormente, se realiza el implante de las endoprótesis.

Al finalizar el procedimiento la hemostasia se consigue cerrando las suturas (figura 6) de los dispositivos con un avanzador de nudos. La figura 7 muestra el resultado final del procedimiento.


	NOMBRE ENDOPRÓTESIS AORTICA		CÓDIGO 06-1-PM-021
	TIPO DE DOCUMENTO PROTOCOLO MÉDICO	PROCESO MISIONAL	VERSIÓN 002

CUIDADOS DE ENFERMERIA:

OBJETIVO (CAUSA JUSTIFICADA)	ACTIVIDADES DE ENFERMERÍA PARA LOGRAR EL OBJETIVO
Conocer situación actual del paciente (asegurar una adecuada calidad asistencial).	Identificar al paciente (Datos demográficos; Hª Clínica; Diagnóstico médico y consentimientos informados).
Establecer una proximidad para que el paciente se sienta más cómodo y seguro.	Presentarse, asesorarle y reducir el nivel de ansiedad con empatía y distracción.
Información al paciente acerca de los procedimientos que se le van a realizar (reducir el stress).	Proporcionar una guía informativa oral siempre que el paciente así lo desee.
Vigilar sistemas: cardiocirculatorios; renal e hidroelectrolítico; respiratorio e inmunitario. (Prever complicaciones y actuar con rapidez).	<ul style="list-style-type: none"> • Monitorizar: Fc; T.A.; ECG; SAT%O2 • Revisar: análisis reciente de glucemia y creatinina; valores de ACT hora de administración de anticoagulantes. • Vigilar aparición de indicadores de reacción alérgica (eritema, prurito...) • Comprobar profilaxis antibiótica. • Comprobar ayunas.
Preparar fármacos prescritos en inestabilidad hemodinámica (asegurar una actuación rápida y eficaz).	Cargar en jeringas cada fármaco e identificarlos de forma legible.
Sedación e intubación del paciente.	Colaboración con anestesia en este proceso.
Control de diuresis horario.	Sondaje vesical una vez sedado el paciente.
Asegurar asepsia (evitar sepsis en vías centrales).	Preparación del campo quirúrgico estéril e instrumentación, siguiendo las normas universales.
Procurar un ambiente tranquilo de trabajo.	
Vigilar situación del paciente tras el procedimiento. (retirada de sedación y extubamiento).	<ul style="list-style-type: none"> • Nivel de conciencia. • Tª corporal. • Apósitos limpios y correctamente colocados. • Permeabilidad de vías aéreas. • Función respiratoria. • Control de constantes. • Determinaciones analíticas. • Palpación de pulsos distales.
Vigilar alteraciones del bienestar del paciente: ansiedad y/o dolor (evaluar la necesidad de tratamiento).	<ul style="list-style-type: none"> • Detectar nivel de dolor. • Tratar el dolor con analgésico. • Informar y tranquilizar al paciente y reducir su ansiedad.
Traslado a la Unidad de Cuidados Cardiológico o a la Unidad de Reanimación.	Controlar el proceso para que sea realizado en condiciones idóneas.
Informe de enfermería (cumplimentar hoja de enfermería del procedimiento).	<ul style="list-style-type: none"> • Anotación de constantes vitales. • Registro de fármacos administrados. • Determinaciones analíticas. • Balances hídricos. • Registro de incidencias y situación del paciente.

Seguimiento del paciente

Es necesario realizar seguimiento clínico, que incluye un angio-TAC (figura 8) a la semana del implante, a los 6, 12 y 18 meses en el que se evalúa la posición de la endoprótesis, si existe presencia de fugas y ausencia de flujo en el saco aneurismático.

	NOMBRE ENDOPRÓTESIS AORTICA		CÓDIGO 06-1-PM-021
	TIPO DE DOCUMENTO PROTOCOLO MÉDICO	PROCESO MISIONAL	VERSIÓN 002

Complicaciones


Las complicaciones⁵ pueden ser operatorias o postoperatorias (aquellas que se producen durante el ingreso o durante el primer mes).

- 1.- Complicaciones sistémicas.
- 2.- Complicaciones relacionadas con el dispositivo, el procedimiento o el aneurisma.
- 3.- Complicaciones locales relacionadas con la vía de acceso.

Complicaciones inmediatas		
Sistémicas	Relacionadas con el dispositivo, procedimiento o aneurisma	Locales
Cardiacas	Fugas (endofugas)	Lesión arterial
Pulmonares	Migración o desplazamiento	Hemorragia
Neurológicas	Fallo de implante o liberación de la endoprótesis	Isquemia
Renales	Rotura del aneurisma	Infeción
Infecciosas: Sepsis	Conversión a cirugía abierta	
Fallo multiorgánico		
Síndrome post implante		
Complicaciones tardías		
	Relacionadas con el procedimiento	Locales
	Oclusión	Trombosis
	Fuga	Pseudoaneurisma
	Migración prótesis	Infeción
	Infeción de la prótesis	

Bibliografía

1. Guías de Práctica Clínica de la Sociedad Española de Cardiología en enfermedades de la aorta. Rev Esp Cardiol 2000; 53:531-41.
2. Dake MD, Kato N, Mitchell RS, Semba CP, Razavi MK, Shimono T et al. Endovascular stent-graft placement for the treatment of acute aortic dissection. N Engl J Med 1999; 340(20):1546-1552.
3. Martin M, Moris C, Lozano I, Llaneza JM, Vega F, Fernandez F et al. Tratamiento percutáneo de las enfermedades de la aorta torácica: tratamiento multidisciplinar. Rev Esp Cardiol 2005; 58(1):27-33.
4. de la Tassa CM, Avanzas P, Martin M, Lozano I, Lee D, Lasa G et al. Thoracic aorta units: An opened avenue to cardiologists. Int J Cardiol 2005.
5. Cirugía Endovascular del sector aortoiliaco. Valentín Fernández Valenzuela. Ed. Uriach. ISBN: 84-699-5058-4. Año 2001.

	NOMBRE ENDOPRÓTESIS AORTICA		CÓDIGO 06-1-PM-021
	TIPO DE DOCUMENTO PROTOCOLO MÉDICO	PROCESO MISIONAL	VERSIÓN 002

ELABORO	REVISO	APROBO
ESPECIALISTA	DIRECTOR MÉDICO	DIRECTOR CIENTÍFICO