	NOMBRE		CÓDIGO
	CIERRE PERCUTÁNEO DE LA COMUNICACIÓN INTERVENTRICULAR		06-1-PM-018
	TIPO DE DOCUMENTO	PROCESO	VERSIÓN 002
	PROTOCOLO MÉDICO	MISIONAL	

CIERRE PERCUTÁNEO DE LA COMUNICACIÓN INTERVENTRICULAR

Introducción

Indicaciones

Se define CIV al cierre incompleto del tabique interventricular, permitiendo la comunicación entre ambos ventrículos. Es la alteración cardiaca congénita más frecuente, asociada a veces a otras malformaciones, constituyendo el 20% de las mismas; siendo el 80% erimembranosas y el 20% restante usculares.

El diagnóstico es clínico, ecográfico y por angiografía. El tratamiento de elección es quirúrgico. Actualmente existe como alternativa a la cirugía, el cierre percutáneo con dispositivo de Amplatzer.

OBJETIVO:

Permitir al personal asistencial entender de una manera mas clara la realización de un CIV.

ALCANCE:

Desde el momento en que se inicia a laborar en la institución, hasta el egreso de la misma.

Material.

Descripción y preparación



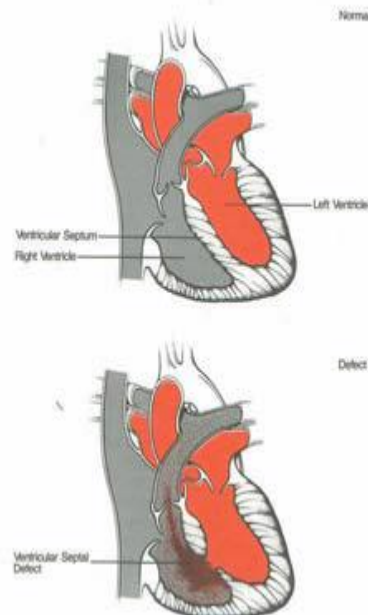
- Introdutor 6 Fr. y 8 Fr.
- Guía Amplatzer 0'35" de 260mm. para CIV membranosa o muscular.
- Catéter Pigtail 6 Fr.
- Catéter de presión 7 Fr.
- Lazo de 18 mm. ó 15 mm.
- Judking de coronaria derecha 6Fr.
- Guía "J" para intercambio de 0,35" corta (175mm).
- Vaina de Amplatzer 6 Fr, 7 Fr, 8 Fr (Muscular) y 9 Fr,


10 Fr (Membranosa).

- Cable transportador.

- **Dispositivos:** La elección va a depender del tipo de CIV, muscular o membranosa.

1. CIV Muscular. El dispositivo está constituido por un denso entramado de finísimas guías de nitinol (material autoexpandible). Consta de dos discos iguales, unidos por una cintura de 4mm de




	NOMBRE		CÓDIGO
	CIERRE PERCUTÁNEO DE LA COMUNICACIÓN INTERVENTRICULAR		06-1-PM-018
	TIPO DE DOCUMENTO	PROCESO	VERSIÓN 002
	PROTOCOLO MÉDICO	MISIONAL	

ancho que define el diámetro del mismo y facilita el autocentrado en el defecto. El interior de los discos se encuentra relleno de Dacron para favorecer la obstrucción


2. CIV Membranosa.- Se diferencia del otro dispositivo en que los dos discos son desiguales. Del disco del Ventrículo derecho la parte más pequeña es la que está próxima a la válvula tricúspide para no interferir con la misma.

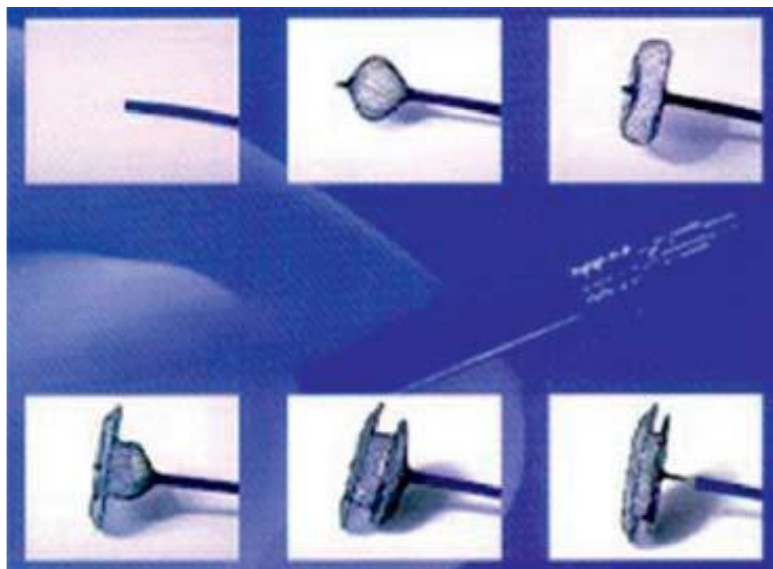
El disco del Ventrículo izquierdo se extiende 5 mm. hacia el ápex, con una marca de platino y sobresale 0,5 mm. hacia la aorta, evitando el contacto con la válvula. Ambos dispositivos tienen un tornillo para unirlos al cable transportador.



Desarrollo del procedimiento (técnica)

- Punción de arteria femoral izqda con introductor del 6 Fr.
- Angiografía de ventrículo izquierdo en oblicua anterior izquierda 60º, craneal 20º, con catéter Pigtail para localizar el defecto, confirmado por ecografía transesofágica.
- Se intercambia el catéter de Pigtail por el catéter Judkins de coronaria derecha con guía larga.
- Pasando de forma retrógrada del ventrículo izquierdo al ventrículo derecho, se avanza la guía hasta la arteria pulmonar, para ser cazada desde el lado derecho; para lo cual se canaliza la vena femoral derecha con introductor del 8 Fr.
- Se introduce un catéter de presiones hasta la arteria pulmonar, que nos permite el intercambio con la vaina del lazo, con el cuál, cazaremos la guía larga del lado izquierdo formando un circuito arteriovenoso.
- Se retira el introductor venoso y se enhebra la vaina del dispositivo avanzándola hasta la raíz aórtica, empujándola después con la guía hacia el ápex de ventrículo izquierdo.
- El dispositivo se atornilla por la punta en el cable transportador, (en la CIV perimembranosa también en el catéter transportador) y se pliega con el cargador sumergido en suero.
- El cargador se conecta a la vaina y el dispositivo plegado se avanza a través de esta hasta el defecto.
- Con control radiológico y ecográfico se despliega el disco del lado izquierdo y se retira hacia el septum.
- La vaina se retira hacia el ventrículo derecho y se despliega el disco del lado derecho.
- El dispositivo se suelta desatornillándolo sólo cuando está en posición óptima, es decir, sin interferir con las válvulas aórtica y tricúspide, previa verificación por ecografía transesofágica y/o angiografía.


	NOMBRE		CÓDIGO
	CIERRE PERCUTÁNEO DE LA COMUNICACIÓN INTERVENTRICULAR		06-1-PM-018
	TIPO DE DOCUMENTO	PROCESO	VERSIÓN 002
	PROTOCOLO MÉDICO	MISIONAL	



Cuidados de enfermería durante y post procedimiento

Además de los cuidados establecidos para el Cateterismo Cardíaco, se administrarán los siguientes cuidados.

OBJETIVO (CAUSA JUSTIFICADA)	ACTIVIDADES DE ENFERMERÍA PARA LOGRAR EL OBJETIVO
Verificar la correcta preparación física del paciente.	Comprobar: <ul style="list-style-type: none"> • Ayunas de 6-8 horas. • Retirada de prótesis y objetos metálicos. • Rasurado de ambas ingles.. • Vía venosa.
Preparar al paciente en la mesa de exploraciones.	<ul style="list-style-type: none"> • Realizar ECG de 12 derivaciones. • Toma de constantes vitales y Sat O2. • Colocar dispositivos de seguridad, confort y sujeción. Previstos para la anestesia. • Monitorizar ECG en ECO transesofágico
Vigilar Sistema Respiratorio.(detectar signos de alerta de hipoventilación, relacionados con la anestesia, implantación del dispositivo etc)	<ul style="list-style-type: none"> • Controlar FR, ritmo y Sat O2.
Vigilar Sistema Neurológico (conocer y detectar alteraciones neurológicas intrínsecas y extrínsecas al procedimiento).	<ul style="list-style-type: none"> • Detectar alteraciones en el nivel de conciencia mediante observación, y valoración continuas. • Durante la sedación /anestesia /intubación: Control del estado de conciencia y alerta, sujetar pasivamente las extremidades superiores, para que no se produzcan contracciones musculares o caídas de las mismas, evitaremos movimientos bruscos cervicales, relacionados con la intubación y con la colocación del ETE.
Mantener soporte farmacológico.	<ul style="list-style-type: none"> • Administrar antibioterapia según protocolo del centro • Además de toda la medicación requerida.
Hemostasia de la zona de punción.	<ul style="list-style-type: none"> • Hemostasia por compresión venosa manual de vena femoral • Hemostasia de arteria femoral izquierda de forma mecánica o con dispositivo. • Colocación de apósito compresivo según protocolo.
Realizar registros de enfermería .	<ul style="list-style-type: none"> • Registrar seguimiento de constantes vitales así como todo evento y /o cuidado administrado durante el procedimiento.

	NOMBRE		CÓDIGO
	CIERRE PERCUTÁNEO DE LA COMUNICACIÓN INTERVENTRICULAR		06-1-PM-018
	TIPO DE DOCUMENTO	PROCESO	VERSIÓN
	PROTOCOLO MÉDICO	MISIONAL	002

CUIDADOS DURANTE EL PROCEDIMIENTO

OBJETIVO (CAUSA JUSTIFICADA)	ACTIVIDADES DE ENFERMERÍA PARA LOGRAR EL OBJETIVO
Vigilar sistema cardiocirculatorio (mantener estabilidad hemodinámica)	<ul style="list-style-type: none"> • Control de constantes vitales cada 15 minutos durante la primera hora y después cada cuatro horas .Reposo absoluto de la extremidad afecta mínimo cuatro horas. • Controlar zona de punción y extremidad(dolor, bultoma, sangrado, color etc). • Reposo en cama durante 24horas.
Vigilar sistema nefro-urinario (detección de insuficiencia renal).	<ul style="list-style-type: none"> • Control de la 1ª micción. Vigilar si hematuria. En caso de retención realizar sondaje vesical. • Control de diuresis s/n.
Restablecer el sistema nutricional metabólico. (procurar un equilibrio homeostático).	<ul style="list-style-type: none"> • Probar tolerancia de líquidos y comenzar con dieta habitual, así como medicación oral si precisa siguiendo ordenes de anestesia. • Valorar retirada de vía venosa.
Vigilar sistema neurológico (detectar alteraciones neurológicas post procedimiento).	<ul style="list-style-type: none"> • Identificar toda alteración física o cognitiva de origen neurológico.
Control del dolor y ansiedad s/n.	<ul style="list-style-type: none"> • Valorar nivel de dolor y/o ansiedad. • Información adecuada. • Administrar analgésicos s/n bajo prescripción médica.
Educación sanitaria.	<ul style="list-style-type: none"> • Proporcionar información oral y escrita acerca de los cuidados de enfermería a seguir sobre: • La importancia de la toma de AAS post procedimiento, durante 6 meses. • La necesidad de profilaxis antibiótica ante cualquier intervención o extracción dentaria. • Evitar la realización de ejercicios violentos durante 6 meses • Control por su cardiólogo.


CUIDADOS POST PROCEDIMIENTO:

El cierre percutáneo de la CIV, es una alternativa al tratamiento quirúrgico, con la ventaja de ser una técnica poco invasiva, frente a:

- Cirugía con circulación extracorpórea. • Esternotomía.
- Dolor post-quirúrgico. • Mayor morbi-mortalidad.
- Mayor estancia hospitalaria
- El paciente deberá ser informado de las ventajas y complicaciones derivadas de esta técnica.

COMPLICACIONES

- Embolización del dispositivo.
- Perforación del ventrículo.
- Arritmias durante el procedimiento.

	NOMBRE		CÓDIGO
	CIERRE PERCUTÁNEO DE LA COMUNICACIÓN INTERVENTRICULAR		06-1-PM-018
	TIPO DE DOCUMENTO	PROCESO	VERSIÓN 002
	PROTOCOLO MÉDICO	MISIONAL	

- Bloqueo-AV intra y post-procedimiento.

BIBLIOGRAFÍA

1. Patología estructural y funcional (Robbins).El corazón, cap.13, pág.623
2. Cierre de CIV perimembranasas con Amplatzer.J.Miró Hosp.S.Justine. Montreal, Canadá, Marzo 2005.
3. Cierre de CIV muscular y membranosa con Amplatzer.JL Zunzunegui, E. García, E. Maroto, HGU Gregorio Marañón,
4. Transcatheter closure of perimembranous ventricular septal defects with the Amplatzerasymmetric ventricular septal defect

ELABORO	REVISO	APROBO
ESPECIALISTA	DIRECTOR MÉDICO	DIRECTOR CIENTÍFICO