	NOMBRE CIERRE INTERAURICULAR Y FORAMEN OVAL		CÓDIGO 06-1-PM-017
	TIPO DE DOCUMENTO PROTOCOLO MÉDICO	PROCESO MISIONAL	VERSIÓN 002

CIERRE DE LA COMUNICACIÓN INTERAURICULAR (CIA) Y FORAMEN OVAL PERMEABLE (FOP)

INTRODUCCIÓN

Indicaciones

La comunicación interauricular (CIA) es la cardiopatía congénita cardíaca más frecuente en adultos (10-15%) (1). Es la permanencia de la apertura entre ambas aurículas, permitiendo el flujo sanguíneo entre ellas. Según la localización anatómica del defecto se distinguen tres tipos de CIA : CIA ostium primum, CIA ostium secundum y seno venoso. El foramen oval permeable (FOP) es un defecto del tabique interauricular que se halla presente en el 27-35% de la población (en estudios autopsicos), aunque sólo es sintomático en algunas ocasiones dado que puede permitir el paso de émbolos de las cavidades derechas a las izquierdas.


Indicaciones para el cierre de la CIA2:

- CIA tipo ostium secundum.
- Tamaño moderado o grande, con cortocircuito izda-dcha importante.
- No superior a 35mm y bordes adecuados.
- CIA pequeña embolígena.
- Arritmias auriculares en presencia de mínimo cortocircuito.

Indicaciones para el cierre del FOP3:

- Tamaño importante.
- Cortocircuito dcha-izda importante con maniobra de Valsalva.
- Embolismo paradójico (ACV no explicable por otros mecanismos, criptogénico).
- Accidentes de descompresión en el submarinismo.
- Trombosis venosa de extremidades inferiores.
- Contraindicaciones para la anticoagulación.
- Situaciones protrombóticas.

Material. Descripción y preparación



Existen distintos tipos de dispositivos para cierres de CIA y FOP; (se describe el sistema AMPLATZER por su uso más extendido en nuestro país).

Para el tratamiento percutáneo de CIA y FOP, Técnica AMPLATZER se precisa:

	NOMBRE CIERRE INTERAURICULAR Y FORAMEN OVAL		CÓDIGO 06-1-PM-017
	TIPO DE DOCUMENTO PROTOCOLO MÉDICO	PROCESO MISIONAL	VERSIÓN 002

- Equipo estándar para cateterismo cardiaco.
- Ecógrafo con sonda transesofágica (para CIA), o intracavitaria con doppler continuo y pulsado (para FOP y CIA).
- Equipo de anestesia si ECO transesofágico para intubación o niños que requieren sedación.
- Introdutores del 6-7F.
- Jeringa 60ml L-Lock para dilución de contraste.
- Jeringa de 20 ml L-Lock.
- 1 recipiente para suero fisiológico.
- Catéteres para toma de presiones, tipo Monitoring o Multipropósito 6-7F.
- Catéter angiográfico tipo Berman 6-7F.
- Guía 0.035x260 “J” de alto soporte.
- Guía 0,038x 150 “J”.
- Bala de CO2 (para inflado del balón en catéteres diagnósticos).
- Dos sueros heparinizados presurizados, (en CIA con ETE sólo uno).

- Set Amplatzer, para cargar, transportar y liberar el dispositivo compuesto por:

- *Vaina de liberación*, con adaptador para liberar el dispositivo.
- *Dilatador* utilizado para facilitar la penetración del tejido.
- *Dispositivo de carga*: para introducir el ocluser septal en la vaina de liberación.
- *Tornillo plástico*: facilita el control de la dirección y sirve de mango para desconectar desenroscando el cable de liberación del dispositivo.
- *Cable de liberación*: el dispositivo está enroscado en la punta distal del cable de liberación, lo que permite colocar y volver a capturar el ocluser.

- Dispositivo ocluser septal AMPLATZER para CIA o FOP.
- Balón dimensionador AMPLATZER para medir la comunicación. (No siempre se utiliza).

Descripción

- Prótesis ocluser septal AMPLATZER para cierre de CIA. Es un dispositivo de doble disco autoexpandible, (el disco izquierdo es mayor que el derecho), unidos entre sí por una pieza central corta de conexión que corresponde al tamaño del defecto septal auricular, de malla de alambre de nitinol recubierta con tela de poliéster y firmemente cosida a los discos con hilo de poliéster.
- Prótesis para cierre de FOP . Es un dispositivo autoexpandible, de características similares a la prótesis de CIA., (el disco izquierdo es menor o igual que el derecho, y están unidos por un eje).

Desarrollo del procedimiento

Técnica para cierre CIA

Preparado el paciente (según la descripción del capítulo II), se procede a su sedación o anestesia según tipo de ecografía5. A continuación se punciona la vena femoral derecha, para colocación de




Fig 3. Enroscar prótesis

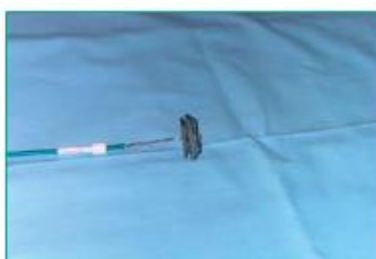

Fig 4. Prótesis enroscada

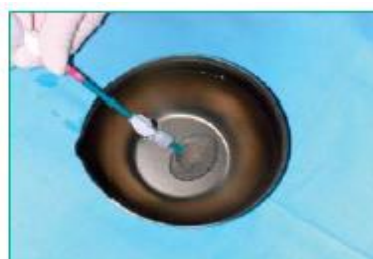

Fig 5. Prótesis en S. Fisiológico

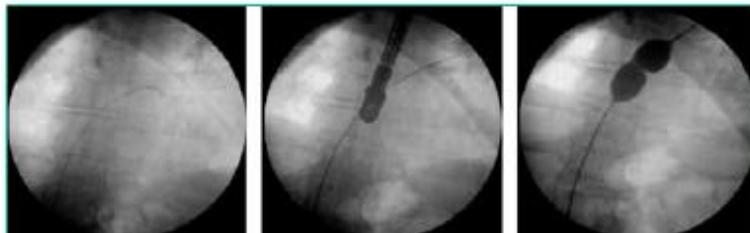	NOMBRE CIERRE INTERAURICULAR Y FORAMEN OVAL		CÓDIGO 06-1-PM-017
	TIPO DE DOCUMENTO PROTOCOLO MÉDICO	PROCESO MISIONAL	VERSIÓN 002

introduccion. En algunos casos se inserta un catéter diagnóstico para toma de presiones derechas y realización de angiografía en arteria pulmonar, con fines diagnósticos. En este momento se coloca la sonda transesofágica o la intracavitaria, en este último caso, previa punción de la vena femoral izquierda y colocación de introduccion, adecuado al diámetro de la sonda, para valoración del tamaño de la prótesis y control de su implantación y del paciente durante todo el procedimiento.

A continuación se administra heparina e/venosa al paciente para evitar tromboembolismos, según dosis establecida. Por el introduccion de vena femoral derecha se inserta catéter en aurícula izquierda a través de la CIA, donde se comprueba su ubicación mediante ecografía, Rx , presiones o angiografía, por el cual se inserta la guía de alto soporte de 0,035x260 "J" y se retira el catéter y el introduccion corto, para acceder a la medición del defecto con el catéter medidor Amplatzer, el cual se introduce bajo aspiración y se coloca cabalgando sobre el defecto, donde se hincha con la jeringa de 60ml preparada con contraste diluido, hasta que se observe una cintura (diámetro distendido), que corresponde al defecto, para filmar y medir el diámetro de la CIA. En esta posición mediante ECO se valora shunt, se toman medidas del defecto y de los bordes para su análisis y elección del tamaño de la prótesis. No en todos los casos se utiliza la medición mediante balón, por lo que se evita el paso anterior, y se inserta la vaina con dilatador adecuada al tamaño de la prótesis, previamente purgada, en aurícula izquierda. En este momento se retira el dilatador y la guía y se procede a su purgado e irrigación con suero salino heparinizado.

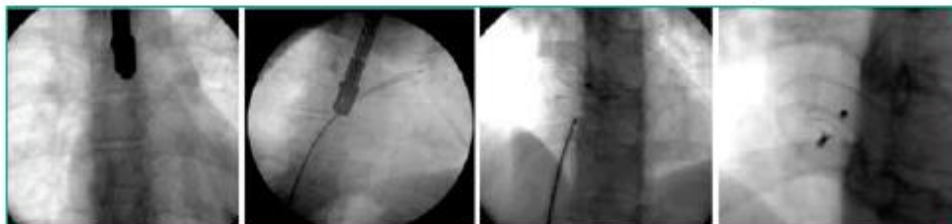
Mientras tanto se pasa el cable de liberación por el cargador y se enrosca el dispositivo a la punta del cable girándolo en sentido antihorario (Fig.3 y 4), se sumerge el dispositivo y el cargador en solución salina (Fig 5),y se introduce el dispositivo en él con un movimiento firme y decidido en un único sentido.

La válvula hemostática se coloca atravesándola con el extremo posterior del cable de liberación hasta acoplarla en el dispositivo de carga, la cual se conecta a un sistema de suero fisiológico heparinizado que permite su continuo lavado. El dispositivo de carga se acopla a la vaina de liberación y se introduce el dispositivo o prótesis empujando (no girando) el cable de liberación. Con ayuda fluoroscópica y ecocardiográfica se libera la parte distal del dispositivo en aurícula izquierda, se tira suavemente hasta que haga tope en el septo auricular izquierdo y se retira la vaina (5 ó 10ml) hasta que aparezca la parte proximal del dispositivo en aurícula derecha. Comprobado su correcto posicionamiento, se realizan maniobras de seguridad, sujetando la vaina y tirando del cable de liberación hacia atrás y hacia delante con movimientos cortos y rápidos. Confirmada la correcta posición se coloca el tornillo de plástico en el cable de liberación para hacer girar a éste en sentido antihorario, lo que permite la liberación del dispositivo, este giro




Imágenes radiológicas de los pasos básicos del procedimiento

1. Paso de la CIA con catéter
2. Paso de Guía de soporte
3. Balón de medición
4. Paso de Vaina



5. Prótesis plegada dentro de la vaina
6. Colocación de la prótesis
7. Prótesis CIA liberada

	NOMBRE CIERRE INTERAURICULAR Y FORAMEN OVAL		CÓDIGO 06-1-PM-017
	TIPO DE DOCUMENTO PROTOCOLO MÉDICO	PROCESO MISIONAL	VERSIÓN 002

debe hacerse con suavidad para evitar que de latigazo. Inmediatamente hay que introducir el cable en la vaina para evitar que perfore cavidades. Realizadas las comprobaciones se procede a la retirada de sondas, catéteres e introductores para la realización de la hemostasia por el método elegido y colocación de apósito compresivo.

Si el paciente se ha sometido a anestesia general, el anestesista procederá a la restauración de la consciencia y extubación. El paciente debe permanecer en reposo durante 24 horas. Durante un año no debe hacer ejercicios violentos. Este procedimiento implica tratamiento antibiótico⁶ y antiplaquetario, siguiendo las dosis y tiempo establecido. Además, el paciente debe seguir profilaxis antibiótica ante cualquier intervención. Imágenes radiológicas de los pasos básicos del procedimiento


1. Paso de la CIA con catéter
2. Paso de Guía de soporte
3. Balón de medición
4. Paso de Vaina
5. Prótesis plegada dentro de la vaina
6. Colocación de la prótesis
7. Prótesis CIA liberada

Técnica para el cierre del FOP

Se utiliza la misma técnica que para la CIA excluyendo la medición del defecto con el balón, excepto en algunos FOP muy grandes donde se puede requerir dispositivos de cuello amplio tipo CIA.


Cuidados de enfermería durante el cierre de la CIA y FOP

Además de los cuidados descritos en el Tema 5, y Tema15 de preparación y atención en el cateterismo cardiaco se deben administrar los siguientes cuidados:

	NOMBRE		CÓDIGO
	CIERRE INTERAURICULAR Y FORAMEN OVAL		06-1-PM-017
	TIPO DE DOCUMENTO	PROCESO	VERSIÓN 002
	PROTOCOLO MÉDICO	MISIONAL	

OBJETIVO (CAUSA JUSTIFICADA)	ACTIVIDADES DE ENFERMERÍA PARA LOGRAR EL OBJETIVO
Mantener anticoagulación en niveles prescritos. Procurar la estabilidad del paciente.	<ul style="list-style-type: none"> Seguir pauta de anticoagulación con heparina, según niveles de ACT protocolizados Administrar antibioterapia según protocolo del centro como profilaxis de la endocarditis bacteriana 6. Administrar toda la medicación requerida.
Hemostasia de la zona de punción.	<ul style="list-style-type: none"> Hemostasia por compresión venosa manual de vena femoral derecha o/e izquierda en caso de utilización de eco intracavitario. Colocación de apósito compresivo según protocolo.
Instrumentar el procedimiento (conseguir un procedimiento con resultado óptimo, rápido y sin complicaciones).	<ul style="list-style-type: none"> Preparación del campo y material estéril. Colaborar en las técnicas que conformen el desarrollo del procedimiento, como administración de contraste, medicación, inserción de guías etc., Comprobar y preparar el material específico, según instrucciones proporcionadas por el fabricante.

OBJETIVO (CAUSA JUSTIFICADA)	ACTIVIDADES DE ENFERMERÍA PARA LOGRAR EL OBJETIVO
Verificar la correcta preparación física del paciente.	Comprobar: <ul style="list-style-type: none"> Ayunas de 6-8 horas. Retirada de prótesis y objetos metálicos. Rasurado de zonas de acceso: <ul style="list-style-type: none"> -Ingle derecha en CIA. -Ambas ingles en caso de Foramen oval si eco intracavitario. Vía venosa.
Preparar al paciente en la mesa de exploraciones.	<ul style="list-style-type: none"> Realizar ECG de 12 derivaciones. Toma de constantes vitales y Sat O2. Colocar dispositivos de seguridad, confort y sujeción. Colchón térmico si neonato.
Vigilar Sistema Respiratorio.(detectar signos de alerta de hipoventilación, relacionados con la anestesia, implantación del dispositivo etc)	<ul style="list-style-type: none"> Controlar FR, ritmo y Sat O2.
Vigilar Sistema Neurológico (conocer y detectar alteraciones neurológicas intrínsecas y extrínsecas al procedimiento).	<ul style="list-style-type: none"> Detectar alteraciones en el nivel de conciencia mediante observación, comunicación y valoración continuas. En caso de sedación /anestesia /intubación: Control del estado de conciencia y alerta,. Sujetar pasivamente las extremidades superiores, para que no se produzcan contracciones musculares o caídas de las mismas. Evitar movimientos bruscos cervicales, relacionados con la intubación y con la colocación del ETE.

	NOMBRE CIERRE INTERAURICULAR Y FORAMEN OVAL		CÓDIGO 06-1-PM-017
	TIPO DE DOCUMENTO PROTOCOLO MÉDICO	PROCESO MISIONAL	VERSIÓN 002

OBJETIVO (CAUSA JUSTIFICADA)	ACTIVIDADES DE ENFERMERÍA PARA LOGRAR EL OBJETIVO
Mantener anticoagulación en niveles prescritos. Procurar la estabilidad del paciente.	<ul style="list-style-type: none"> • Seguir pauta de anticoagulación con heparina, según niveles de ACT protocolizados • Administrar antibioterapia según protocolo del centro como profilaxis de la endocarditis bacteriana 6. • Administrar toda la medicación requerida.
Hemostasia de la zona de punción.	<ul style="list-style-type: none"> • Hemostasia por compresión venosa manual de vena femoral derecha o/e izquierda en caso de utilización de eco intracavitario. • Colocación de apósito compresivo según protocolo.
Instrumentar el procedimiento (conseguir un procedimiento con resultado óptimo, rápido y sin complicaciones).	<ul style="list-style-type: none"> • Preparación del campo y material estéril. • Colaborar en las técnicas que conformen el desarrollo del procedimiento, como administración de contraste, medicación, inserción de guías etc., • Comprobar y preparar el material específico, según instrucciones proporcionadas por el fabricante.

28.6b Cuidados de enfermería post cierre de la CIA y FOP

OBJETIVO (CAUSA JUSTIFICADA)	ACTIVIDADES DE ENFERMERÍA PARA LOGRAR EL OBJETIVO
Vigilar sistema cardiocirculatorio (mantener estabilidad hemodinámica)	<ul style="list-style-type: none"> • Control de constantes vitales cada 15 minutos durante la primera hora y después cada cuatro horas • Reposo absoluto de la extremidad afecta mínimo cuatro horas. • Controlar zona de punción y extremidad(dolor, bultoma, sangrado, pulsos ,color etc). • Reposo en cama durante 24 horas.
Vigilar sistema nefro-urinario (detección de insuficiencia renal)	<ul style="list-style-type: none"> • Control de la 1ª micción. Vigilar si hematuria. En caso de retención realizar sondaje vesical. • Control de diuresis s/n.
Restablecer el sistema nutricional metabólico. (Procurar un equilibrio homeostático rápido)	<ul style="list-style-type: none"> • Probar tolerancia de líquidos y comenzar con dieta habitual, así como medicación oral si precisa. Si proceso bajo anestesia seguir pautas indicadas de comienzo de ingesta. • Valorar retirada de vía venosa
Vigilar sistema neurológico (detectar alteraciones derivadas de anestesia, sedación o tromboembolismos)	<ul style="list-style-type: none"> • Identificar toda alteración física o cognitiva de origen neurológico
Control del dolor y ansiedad s/n	<ul style="list-style-type: none"> • Valorar nivel de dolor y/o ansiedad. • Administrar analgésicos s/n bajo prescripción médica. • Información adecuada.
Educación sanitaria	<ul style="list-style-type: none"> • Proporcionar información oral y escrita acerca de los cuidados de enfermería a seguir sobre: • La importancia de la toma de la medicación prescrita, tanto antibiótica como antiplaquetaria post procedimiento. • La necesidad de profilaxis antibiótica ante cualquier intervención o extracción dentaria. • Evitar la realización de ejercicios violentos durante 1 año .

	NOMBRE CIERRE INTERAURICULAR Y FORAMEN OVAL		CÓDIGO 06-1-PM-017
	TIPO DE DOCUMENTO PROTOCOLO MÉDICO	PROCESO MISIONAL	VERSIÓN 002

COMPLICACIONES


Además de las complicaciones relacionadas con el cateterismo cardíaco, existen otras complicaciones directamente relacionadas con la técnica y con el ETE.

Posibles complicaciones relacionadas con el procedimiento7:


- Vasculares (hematoma local, retroperitoneal, rotura vascular...)
- Relacionadas con la anestesia.
- AVC (embolia gaseosa, embolia trombogénica).
- Desprendimiento dispositivo, malposicionamiento, embolización.
- Endocarditis.
- Arritmias.
- Derrame pericárdico (perforación)
- Reacción alérgica (descrita en algún caso para los dispositivos que contienen níquel).
- Complicaciones ETE8, (en pacientes con lesiones esofágicas: divertículos, varices o estenosis).

BIBLIOGRAFÍA

- 1.Dres. Juan S. Muñoz, Simón Muñoz, Fco. Tortoledo, Leonardo Izaguirre, Cesar Perozo.Oclusión percutánea de los defectos del tabique interauricular: nueva estrategia de tratamiento.Gaceta médica Caracas 2002; 110(1):19-30
2. Mazen Andrew Hanna, MD. Applications in imaging. Cardiac interventions. Dec 2003; 36-39
3. BMJ Publishing Group & British Cardiac Society. Herat 2004; 90: 219-224
4. Fischer G, Stieh J, Uebing A, Hoffmann U, Morf G, Kramer HH. Experience with transcatheter closure of secundum atrial septal defects using the amplatzer septal occluder: a single centre study in 236 consecutive patients. Herat 2003 Feb; 89(2): 199-204
5. Godart F, Rey C, Francart C, et al.. Two-dimensional echocardiographic and color Doppler measurements of atrial septal defect, and comparision with the balloon- stretched diameter. Am J Cardiol. 1993; 72: 1095-1097
6. Anna Smith, RN, BSN. Mary McHugh, RN,MSN, BC. Atrial septal defect repair. Nursing Spectrum.June 01, 2004; 1-
7. M S Spence and S A Qureshi. BMJ Publishing group Ltd & Britis Cardiac Society. Heart 2005; 91: 1512-1514
8. Sebastián Bonete, Carrió Garrigues, Espí Pastor, Mateu Serrano. Ecografía transesofágica. Enfermería en Cardiología: 27/ 3er cuatrimestre 2002, 30-31

	NOMBRE CIERRE INTERAURICULAR Y FORAMEN OVAL		CÓDIGO 06-1-PM-017
	TIPO DE DOCUMENTO PROTOCOLO MÉDICO	PROCESO MISIONAL	VERSIÓN 002

ELABORO	REVISO	APROBO
ESPECIALISTA	DIRECTOR MÉDICO	DIRECTOR CIENTÍFICO

	NOMBRE CIERRE INTERAURICULAR Y FORAMEN OVAL		CÓDIGO 06-1-PM-017
	TIPO DE DOCUMENTO PROTOCOLO MÉDICO	PROCESO MISIONAL	VERSIÓN 002

--	--	--