	NOMBRE PANANGIOGRAFÍA CEREBRAL		CÓDIGO 06-1-PM-027
	TIPO DE DOCUMENTO PROTOCOLO MÉDICO	PROCESO MISIONAL	VERSIÓN 002

PANANGIOGRAFÍA CEREBRAL

Es un procedimiento que utiliza un tinte especial (material de contraste) y rayos X para ver cómo fluye la sangre a través del cerebro.

OBJETIVO:

Evaluar e identificar anomalías en el flujo sanguíneo a través del cerebro.

ALCANCE:


Desde el ingreso del paciente a procedimiento hasta la etapa de recuperación.

ASPECTOS TÉCNICOS

Como en cualquier procedimiento invasivo, la primera y más importante consideración es la revisión de la historia clínica del paciente, en busca de las indicaciones y posibles contraindicaciones para el estudio. En la evaluación previa a la ejecución de la angiografía, se debe hacer una revisión del estado neurológico, que servirá como estado neurológico basal. En caso de complicaciones, se podrán evaluar mejor las secuelas neurológicas si se conoce el estado previo.

El principio «primum non nocere», que del latín traduce literalmente «primero, no hacer daño», resume lo que debe ser la meta de cualquier intervención médica. Quizá por ello ha sido erróneamente citado como parte del juramento hipocrático (el hecho de que Hipócrates, siendo griego, hubiera usado en su discurso una frase en latín, no parece haber llamado la atención de quienes lo citan como textual). Sin importar el origen de ese principio, resumido como una sentencia contundente, lo cierto es que no se debe hacer un estudio angiográfico cuya indicación no esté clara (perogrullada, pero en la práctica encontramos muchos casos en los cuales no hay una indicación clara para hacer un estudio invasivo).

Uno de los pasos fundamentales en la ejecución de cualquier procedimiento es la obtención del consentimiento informado. Lamentablemente, este aspecto ha sido descuidado y relegado a la categoría de requisito, cuando debe ser parte fundamental del proceso; es inaceptable obtener el consentimiento informado minutos antes de la punción, con el paciente acostado en la camilla, quizá bajo los efectos iniciales del protocolo de sedación, y sin opción de una verdadera interacción con el intervencionista. Todos debemos hacer mayores esfuerzos por recuperar el aspecto humano que implica la comunicación directa con nuestros pacientes, que les permita tomar una decisión tan seria como la de someterse a un procedimiento de riesgo, uno de cuyos desenlaces puede ser la muerte. Idealmente, el proceso debe hacerse en un ambiente propicio, que no sólo tenga en cuenta el nivel de comprensión de los riesgos a que se expone, sino que respete su privacidad y ofrezca un espacio para aclarar sus dudas y temores.

	NOMBRE PANANGIOGRAFÍA CEREBRAL		CÓDIGO 06-1-PM-027
	TIPO DE DOCUMENTO PROTOCOLO MÉDICO	PROCESO MISIONAL	VERSIÓN 002

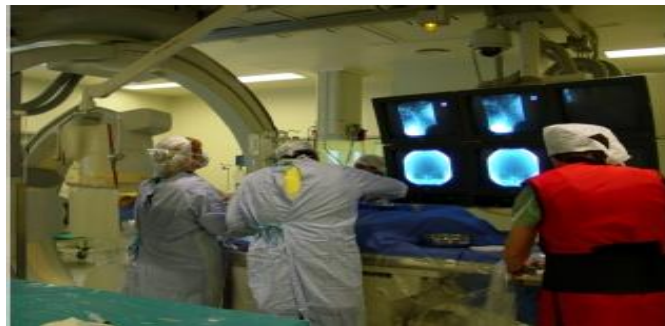La confianza que se pueda generar en la primera interacción con su paciente puede ser la clave para que el procedimiento tenga éxito.

Aunque es posible introducir los catéteres directamente, el uso de introductores vasculares se ha vuelto rutinario, dadas las ventajas que ofrece para la manipulación e intercambio de catéteres. Lo que no es rutinario es el uso de sistemas de irrigación continúa conectados a dichos introductores, pues en un procedimiento diagnóstico no se espera que haya complicaciones trombóticas de la arteria puncionada, dada la corta duración del procedimiento. La variedad de curvas en los catéteres puede parecer infinita; es recomendable familiarizarse con algunas de las más comunes, y especialmente de las disponibles en su centro diagnóstico, para conocer a fondo su comportamiento y posibilidades. Vale la pena contar con catéteres con curvas simples y complejas, y tener un claro conocimiento de la manera de utilizarlos. En algunos casos, es preciso recurrir a la formación de curvas ajustadas a la anatomía del paciente. En pacientes adultos jóvenes, en los que no espero tortuosidad de los vasos, suelo comenzar el estudio diagnóstico con un catéter femorocerebral de Hinck o el de Hilal. El Catéter de Berenstein también es muy útil para estos casos.


Por supuesto, la preferencia de un catéter u otro estará supeditada a su disponibilidad. En general, inicio los casos diagnósticos con catéteres 5F. En niños muy pequeños puedo usar sistemas 4F.

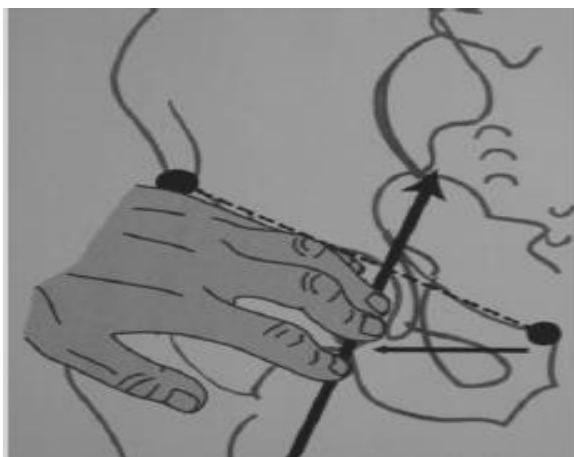De acuerdo al territorio vascular a examinar y a algunas entidades patológicas, se definen las secuencias de adquisición de imágenes, tanto en lo que se refiere al número de imágenes por segundo, como al total de exposiciones, o a la necesidad de incluir pausas dentro de la adquisición para hacer énfasis en las fases arterial, capilar o venosa del estudio.

Las proyecciones básicas son la frontal, que suele hacerse con angulación podálica, tipo Towne. Para el territorio carotídeo, la proyección frontal se hace de manera que la Otra posibilidad es la de las secuencias con una frecuencia de adquisición fija, durante un número predeterminado de segundos, por



ejemplo, una serie 1x20 indica que se trata de una secuencia de sustracción digital en la que se adquiere una imagen por segundo durante 20 segundos. Este tipo de serie se puede usar para comparar el flujo en diferentes áreas, en donde se quiere evaluar si hay retardo en la aparición del flujo en un territorio dado. Con esa frecuencia de adquisición, es fácil detectar si la diferencia es mayor a dos segundos, lo cual podría ser significativo, según el territorio examinado.

	NOMBRE PANANGIOGRAFÍA CEREBRAL		CÓDIGO 06-1-PM-027
	TIPO DE DOCUMENTO PROTOCOLO MÉDICO	PROCESO MISIONAL	VERSIÓN 002




PUNCIÓN ARTERIAL

Se debe tomar el tiempo necesario para escoger el sitio de punción. Una punción inadecuada puede hacer que un procedimiento sencillo se convierta en uno complicado. Los parámetros anatómicos externos no siempre son tan claros como en los esquemas, especialmente en pacientes obesos; siempre hay que tener en cuenta que la arteria femoral común cruza la cabeza femoral en su aspecto más medial.

El secreto del sitio de punción es la posibilidad de poder controlarlo mediante compresión. Una punción muy alta hará que la hemorragia a través del sitio de punción no pueda ser controlada, y puede llevar a grandes hematomas pre o intraperitoneales.

Una punción muy baja llevará a un hematoma en el muslo. El sitio ideal de punción es justo sobre la unión entre la cabeza y el cuello femoral. Por el curso arterial, luego de retirar el material utilizado, habrá siempre una estructura ósea (la cabeza femoral) sobre la cual comprimir la arteria femoral, proximal al sitio de punción.


De esta manera se asegura un control de la hemorragia y se evita esta complicación local. Los pliegues cutáneos no son un adecuado punto de referencia para escoger el sitio de punción. Aunque siempre se debe ser consciente de los niveles de radiación, los segundos de fluoroscopia que permiten identificar el borde inferior de la cabeza femoral son retribuidos con una menor incidencia de complicaciones. En casos seleccionados, utilizo la guía ecográfica para la punción arterial. La visualización directa de la arteria femoral facilita la punción cuando la técnica de palpación parece insuficiente: niños muy pequeños, casos de obesidad, fibrosis por punciones previas etc. Yo utilizo mis dedos corazón y anular para palpar la arteria femoral que voy a

	NOMBRE PANANGIOGRAFÍA CEREBRAL		CÓDIGO 06-1-PM-027
	TIPO DE DOCUMENTO PROTOCOLO MÉDICO	PROCESO MISIONAL	VERSIÓN 002

puncionar. Esto deja mis dedos índice y pulgar libres para ejercer la función para la cual fueron diseñados: la pinza. Una vez obtenido el retorno arterial por la luz de la aguja, que indica que ésta ha ingresado a la luz arterial, mis dedos índice y pulgar mantienen la aguja fija mientras introduzco la guía, mis dedos corazón y anular ya no los necesito para palpar la arteria que ya logré puncionar. Sé que algunos intervencionistas promueven el uso de los dedos índice y medio para palpar la arteria; incluso, algunos sugieren que con sus lumbricales pueden mantener la arteria femoral «fija», para evitar que «salte». Un ejercicio para fortalecer los músculos lumbricales, que permite la aposición de los dedos, sería practicar el levantar un lápiz entre los dedos índice y medio. Me imagino que con el tiempo, se adquirirá suficiente fuerza como para contrarrestar los desplazamientos de una arteria que se encuentra bajo los tejidos blandos de la región inguinal. En mis primeros 20 años de experiencia puncionando arterias, no he visto arterias femorales con voluntad propia que les permita esquivar la aguja de Seldinger, ni conozco artículos que describan las «arterias saltarinas». Sin embargo, si la técnica le funciona, no puedo recomendarle que la cambie.

Las complicaciones locales tienen una incidencia general del 5%. Aunque suelen ser menores, pueden llegar a ser graves, como en el caso de las lesiones vasculares en el sitio de punción, por disección o formación de fístulas arteriovenosas. En algunos casos, se puede hacer compresión dirigida mediante ecografía para el tratamiento de estas lesiones, pero en casos extremos se puede requerir de una intervención quirúrgica para tratarlas. Existen diferentes dispositivos para el cierre de arteriotomía, en nuestro medio el más comúnmente disponible es el AngioSeal. Se trata de un dispositivo que se intercambia por el introductor luego de verificar mediante una corta adquisición digital que la arteria femoral no tiene lesiones arterioescleróticas. Es similar en apariencia a un introductor, y requiere de una secuencia de pasos sencillos para dejar en la luz arterial una especie de ancla para fijar mediante un sistema de sutura un tapón de colágeno que oblitera inmediatamente el sitio de punción y permite la deambulación temprana. Algunas variantes incluyen sistemas que cuentan con suturas mecánicas o con grapas que pueden tener o no un componente intraluminal. Siempre es buena idea familiarizarse con uno o más de estos sistemas de cierre de arteriotomía, que pueden ayudar a evitar complicaciones en el sitio de punción. Hay también sistemas mecánicos para la compresión o parches que activan la coagulación en el tracto de la punción y que pueden complementar la compresión activa.

La lidocaína es el anestésico local más utilizado, siempre sin epinefrina, para minimizar las posibilidades de vasoespasmo local. Hay que recordar que su vida media es de aproximadamente 60 minutos. Si un procedimiento angiográfico pasa de este tiempo, puede ser difícil controlar un paciente que se queja de dolor en la región inguinal, que no permite una adecuada manipulación del material; la solución suele ser tan sencilla como olvidada: volver a infiltrar el sitio de punción. El uso rutinario de introductores vasculares disminuye la movilidad y la sensación de dolor que

	NOMBRE PANANGIOGRAFÍA CEREBRAL		CÓDIGO 06-1-PM-027
	TIPO DE DOCUMENTO PROTOCOLO MÉDICO	PROCESO MISIONAL	VERSIÓN 002

puede asociarse a la manipulación o intercambio de catéteres. Un estudio angiográfico completo de los vasos cerebrales puede hacerse en tan poco tiempo como 12 minutos, pero cuando hay hallazgos anormales o dificultades anatómicas o técnicas para la cateterización de los vasos de interés, la duración de una angiografía puede ser considerablemente mayor.

Siempre que se mantengan las precauciones mínimas de antisepsia, la infección no debería ser motivo de preocupación, excepto en los casos de infecciones en la vecindad del sitio de acceso.


COMPLICACIONES DE LA ARTERIOGRAFÍA CEREBRAL

Las complicaciones sistémicas tienen una baja incidencia, y se relacionan principalmente con el uso de medios de contraste. La concentración de medio de contraste utilizada es crucial en el desarrollo de reacciones adversas.

Morris sugiere una fórmula para guiarse en la dosis máxima tolerable, que multiplica el peso en kilos del paciente por 5 y lo divide por el valor de creatinina en mg/dL. Así, un paciente de 75 kg, hidratado, con creatinina de 1.5 mg/dL, toleraría una dosis de 250ml de medio de contraste no iónico (concentración de I de 300). La fórmula permite ajustes de acuerdo al tipo de medio de contraste utilizado, y sirve como guía general, pero no debe aplicarse de manera estricta.

La farmacocinética de los medios de contraste tiene una fase de distribución (alfa) con una vida media de 30 minutos, y una de eliminación (beta) con vida media de una y media a dos horas. Esto significa que si el medio de contraste se ha aplicado en un lapso prolongado, como puede suceder en los procedimientos de mayor duración, al cabo de 2 horas del inicio de las inyecciones de medio de contraste, se volvería a tener un margen de seguridad en cuanto a la dosis máxima tolerable.

Aunque en muchos centros se utilizan aún los medios de contraste iónicos, basados en argumentos económicos, el estándar de la práctica debe tender hacia la disminución de las reacciones adversas, y hacia la mayor comodidad para el paciente. Difícilmente se podrán justificar la mayor incidencia de reacciones menores, que incluyen malestar, náuseas, vómito y sensaciones de dolor, con base en justificaciones financieras. En mi opinión, en el siglo XXI no deberían usarse medios de contraste iónicos en angiografía cerebral. Con la mejoría de la resolución de contraste ofrecida por los equipos con sustracción digital, es posible disminuir la dosis de medio de contraste haciendo diluciones del mismo. Esto es especialmente cierto en las inyecciones de prueba, que pueden hacerse en diluciones del 50 %. En muchos pacientes jóvenes, no es imperativo hacer mapas para la cateterización de los vasos braquiocefálicos. También es posible ahorrar medio de contraste evitando aortogramas rutinarios que pueden no aportar información crucial, y que pueden aumentar innecesariamente la dosis de medio de contraste, y, por supuesto, la dosis de radiación.

	NOMBRE PANANGIOGRAFÍA CEREBRAL		CÓDIGO 06-1-PM-027
	TIPO DE DOCUMENTO PROTOCOLO MÉDICO	PROCESO MISIONAL	VERSIÓN 002


Especialmente en niños pequeños, se vuelve imperativo todo esfuerzo para ahorrar dosis de medio de contraste, así como de líquidos endovenosos. Cuando se trata de recién nacido y lactante, prefiero que en la mesa de trabajo sólo haya jeringas de 5cc. En estos casos, los equipos de infusión continua utilizan un sistema de microgoteo.

Es imperativo contar con una evaluación objetiva de la función renal de los pacientes antes de hacer una angiografía. El nivel de creatinina se puede utilizar como prueba de tamizaje para identificar pacientes en riesgo de mayor nefrotoxicidad; la valoración de la tasa de filtración glomerular parece ser mejor que el valor de creatinina. No se deben ahorrar esfuerzos por identificar a esta población en riesgo, y se deben instaurar en forma agresiva los protocolos de nefroprotección, que se inician con medidas tan sencillas como la adecuada hidratación de los pacientes.

La dosis de radiación en un estudio rutinario no es muy alta. En los estudios de mayor duración, como los terapéuticos, es posible alcanzar niveles de exposición que lleven a la epilación temporal. Es importante que los pacientes reconozcan este efecto, pues en algunos casos puede resultar traumático un cambio en su imagen corporal, aún cuando éste sea temporal. Encontrarse con zona focal de calvicie que no haya sido anunciada como posible puede causar pánico en algunas pacientes (por supuesto, esto aplica para hombres y mujeres).

ASPECTOS ANATÓMICOS BÁSICOS

El esquema anatómico de la circulación cerebral hecho por Vesalio nos sirve para ilustrar los puntos de los que se hará una breve revisión anatómica: Arco aórtico, arterias carótidas, el círculo de Willis, las arterias cerebrales: anterior, media y posterior, los vasos de la fosa posterior y algunos detalles del sistema de drenaje venoso. Es muy importante conocer de antemano cualquier posible variante anatómica que requiera de modificaciones técnicas para la cateterización de los vasos braquicefálicos. Es el caso del arco aórtico derecho, que en su presentación más usual invierte el orden de los vasos, siendo la arteria carótida izquierda la primera rama de la aorta ascendente (exceptuando los vasos coronarios, que no son motivo de esta disertación), seguida de la arteria carótida derecha y de la subclavia del mismo lado, siendo la última rama la arteria subclavia izquierda. Hay casos en los que hay duplicación de estos vasos, u orígenes anómalos que idealmente deben ser conocidos antes de iniciar la angiografía, con el fin de anticiparse a la mayor dificultad para la cateterización de estos vasos, ya sea con maniobras especiales o catéteres seleccionados para tal fin. Como muchas de estas variantes anatómicas pueden haber pasado desapercibidas hasta la edad adulta, ante la presencia de dificultades para el avance de guías o catéteres, resulta buena idea hacer un aortograma que permita identificar la anatomía del arco aórtico y proseguir con el estudio angiográfico selectivo.

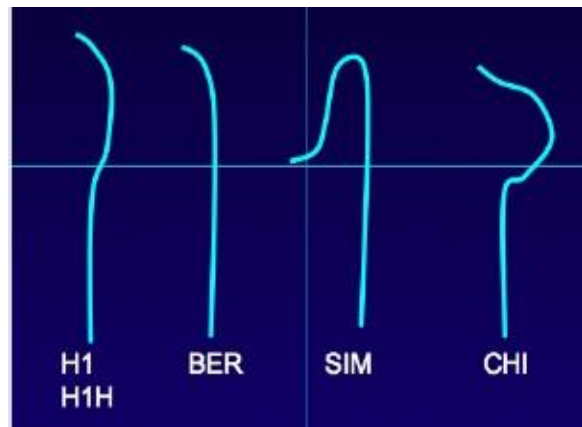
	NOMBRE PANANGIOGRAFÍA CEREBRAL		CÓDIGO 06-1-PM-027
	TIPO DE DOCUMENTO PROTOCOLO MÉDICO	PROCESO MISIONAL	VERSIÓN 002

El más importante elemento en el procedimiento es el catéter. Se debe dominar su uso, y su manejo debe equipararse al de una herramienta delicada. El catéter debe mantenerse estirado por fuera del paciente, y se deben usar las dos manos para manipularlo suavemente, aplicando movimientos de rotación, de avance y retroceso, que se hacen con los dedos y movimientos del carpo izquierdo (siempre que el operador se encuentre al lado derecho de su paciente). La mano derecha también puede usarse para aplicar rotación, pero suele usarse para acompañar los movimientos originados en la izquierda.

Una vez que se ingresa en forma retrógrada al arco aórtico, se avanza mientras que se aplica un movimiento circular, en sentido antihorario. El cuerpo del catéter corresponde al eje de un reloj imaginario. El movimiento de rotación invierte la curva y la dirige casi en forma anatómica hacia los vasos, como la subclavia izquierda o el tronco braquiocefálico. La cateterización de la arteria carótida izquierda puede hacerse después de todas las inyecciones derechas, según el caso. El truco consiste en retirar suavemente, muy suavemente, el catéter desde el tronco braquiocefálico, manteniendo la rotación antihoraria, hasta que la punta sale del tronco y «salta» hacia la carótida común izquierda.


Hay diferentes tipos de curvas que tienen aplicaciones específicas. Es muy importante familiarizarse con las de mayor disponibilidad, y sobre todo, familiarizarse con su uso.

Las curvas sencillas incluyen las de Hinck (H1), Hilal (H1H) y Berenstein (Ber), entre otras. Las complejas tienen su ejemplo más común en el catéter tipo Simmons, el cual necesita ser reformado antes de iniciar la cateterización selectiva de los vasos. La curva de Chiraz (CHI) es un ejemplo de diseño específico, de utilidad en la cateterización de la arteria vertebral derecha originada en una arteria subclavia o en un tronco braquiocefálico tortuoso.



Los catéteres con terminación «recta», cuyas curvas no son muy complejas, como el H1, como el H1H y el BER, tienen una manipulación similar.

En el caso del catéter Simmons, éste se avanza elongado, y se debe recuperar su forma antes de usarlo para la cateterización selectiva. La punta se reforma de varias maneras, ya sea avanzándolo a la arteria subclavia izquierda, hasta que recupere su forma de «cayado de pastor» o de «gancho», se puede recuperar la forma del catéter en el arco aórtico o en una de las válvulas aórticas. Es importante conocer estas maniobras para posteriormente rotarlo y avanzarlo hasta

	NOMBRE PANANGIOGRAFÍA CEREBRAL		CÓDIGO 06-1-PM-027
	TIPO DE DOCUMENTO PROTOCOLO MÉDICO	PROCESO MISIONAL	VERSIÓN 002

que su punta ingrese al ostium de interés. En este caso, el catéter invierte su funcionamiento con el movimiento de avance y retroceso. Las curvas reformadas avanzan como una sola pieza, lo que significa que para avanzar la punta de un Simmons dentro de un vaso, hay que retirarlo, desde la ingle, para que su «enganche» sea más selectivo. Retirar el catéter lo hace cada vez más potencialmente oclusivo; llega un punto en el que el retirar el catéter va a lograr precisamente ése efecto, el de perder una cateterización selectiva. Para retirar el catéter Simmons, con curva ya formada, NO se retira desde la ingle: se avanza bajo fluoroscopia para determinar si la curva compleja sale del vaso seleccionado. Luego se le da rotación para que su punta no quede en la dirección esperada de los vasos braquiocefálicos, y así se puede retirar, teniendo en cuenta la precaución universal de retirar catéteres de curvas complejas sobre guías, NUNCA sobre los introductores vasculares, donde pueden quedar atrapados.

FORMA EN QUE SE REALIZA EL EXAMEN


La angiografía cerebral se realiza en el hospital o en un centro de radiología grande. A usted se le solicitará acostarse sobre una mesa de rayos X. Se ubica e inmoviliza la cabeza con una banda, cinta o bolsas de arena, de manera que usted no se mueva durante el procedimiento. El médico fijará las derivaciones del electrocardiograma (ECG) a sus brazos y las piernas, las cuales monitorearán la actividad de su corazón durante el examen.

Antes de comenzar el examen, a usted se le administra un sedante suave para ayudarlo a que se relaje.

Un área del cuerpo, generalmente la ingle, se limpia e insensibiliza con un anestésico local. Se coloca una sonda hueca y delgada (catéter) a través de una arteria y se va subiendo cuidadosamente a través de los vasos principales del área del abdomen y el tórax hasta una arteria en el cuello. Las imágenes de rayos X en movimiento le ayudan al médico a posicionar el catéter.

Una vez que el catéter está en su lugar, se inyecta un tinte especial (medio de contraste) dentro de dicho catéter. Se toman las radiografías para ver cómo se desplaza el medio de contraste a través de la arteria y los vasos sanguíneos del cerebro. El tinte ayuda a resaltar cualquier obstrucción del flujo sanguíneo.

Después de tomar las radiografías, se retiran la aguja y el catéter e inmediatamente se aplica presión sobre la pierna en el lugar de inserción durante 10 a 15 minutos para detener el sangrado. Después de ese tiempo, se revisa el área y se coloca un vendaje apretado. La pierna se debe

	NOMBRE PANANGIOGRAFÍA CEREBRAL		CÓDIGO 06-1-PM-027
	TIPO DE DOCUMENTO PROTOCOLO MÉDICO	PROCESO MISIONAL	VERSIÓN 002

mantener extendida durante 4 a 6 horas después del procedimiento. Observe el área por si hay sangrado al menos durante las siguientes 12 horas.

La angiografía por sustracción digital (DSI, por sus siglas en inglés) utiliza una computadora para "sustraer" o quitar los huesos y los tejidos en la región observada, de tal manera que sólo se ven los vasos sanguíneos llenos con el medio de contraste.

PREPARACIÓN PARA EL EXAMEN

Usted debe firmar una autorización. El médico le explicará el procedimiento y sus riesgos.

Antes del procedimiento, se hacen exámenes de sangre rutinarios y una evaluación del sistema nervioso.

Coméntele al médico si usted:

- Es alérgico a los mariscos o a las sustancias con yodo
- Tiene antecedentes de problemas de sangrado
- Ha tenido una reacción alérgica al material de contraste de los rayos X o a cualquier sustancia con yodo
- Puede estar embarazada

Es posible que se le solicite no comer ni beber nada durante 4 a 8 horas antes del examen.


Cuando llegue al sitio del examen, le suministrarán una bata hospitalaria para que se la ponga. Tiene que quitarse todas las joyas.

LO QUE SE SIENTE DURANTE EL EXAMEN

La mesa de rayos X puede sentirse dura y fría, pero usted puede pedir que le presten una frazada o una almohada.

Algunas personas sienten un pinchazo cuando les aplican la anestesia local. Usted experimentará un dolor breve y agudo a medida que le insertan el catéter. Igualmente, se presenta una sensación de presión a medida que el catéter se desliza dentro del cuerpo.

Algunas personas experimentan una sensación de ardor o calor en la piel de la cara o la cabeza cuando se inyecta el medio de contraste.

	NOMBRE PANANGIOGRAFÍA CEREBRAL		CÓDIGO 06-1-PM-027
	TIPO DE DOCUMENTO PROTOCOLO MÉDICO	PROCESO MISIONAL	VERSIÓN 002

Asimismo, se puede presentar una ligera sensibilidad y amoratamiento en el sitio de la inyección después del examen.

RAZONES POR LAS QUE SE REALIZA EL EXAMEN

La angiografía cerebral se utiliza con mayor frecuencia para identificar o confirmar problemas con los vasos sanguíneos en el cerebro.

El médico puede ordenar este examen si usted tiene síntomas o signos de:

- Vasos sanguíneos anormales (malformación vascular)
- Aneurisma
- Estrechamiento de arterias en el cerebro
- Vasculitis

Algunas veces se utiliza para:

- Confirmar un tumor cerebral
- Evaluar las arterias de la cabeza y el cuello antes de una cirugía
- Encontrar un coágulo que pueda haber causado un accidente cerebrovascular

En algunos casos, este procedimiento se puede emplear obtener información más detallada después de detectar algo anormal por medio de una resonancia magnética o una tomografía computarizada de la cabeza.

Este examen también se puede hacer en preparación para un tratamiento médico (procedimientos radiológicos intervencionistas) por la vía de ciertos vasos sanguíneos.


SIGNIFICADO DE LOS RESULTADOS ANORMALES

El medio de contraste que fluye fuera de los vasos sanguíneos puede ser una señal de un sangrado interno.

Las arterias estrechas pueden sugerir la presencia de depósitos de colesterol, un espasmo o trastornos hereditarios.

Los vasos sanguíneos fuera de lugar pueden deberse a tumores cerebrales, sangrado dentro del cráneo, aneurisma (protrusión de las paredes de las arterias) o malformación arteriovenosa.

Los resultados anormales también pueden deberse a:

	NOMBRE PANANGIOGRAFÍA CEREBRAL		CÓDIGO 06-1-PM-027
	TIPO DE DOCUMENTO PROTOCOLO MÉDICO	PROCESO MISIONAL	VERSIÓN 002

- Hemorragia intracerebral
- Tumor cerebral metastásico
- Neurosífilis
- Glioma óptico
- Tumor hipofisario
- Tumores cerebrales primarios

CUÁLES SON LOS RIESGOS

Existe la posibilidad de complicaciones significativas, como:

- Reacción alérgica al medio de contraste
- Coágulo de sangre o sangrado en el lugar de la punción, lo cual podría provocar una obstrucción parcial del flujo de sangre a la pierna
- Daño a una arteria o pared arterial a causa del catéter, lo cual puede obstruir el flujo sanguíneo y ocasionar un accidente cerebrovascular (infrecuente)

CONSIDERACIONES ESPECIALES


Coméntele inmediatamente al médico si tiene:

- Debilidad facial
- Entumecimiento de la pierna durante o después del procedimiento
- Dificultad para hablar
- Problemas visuales

REFERENCIAS

Koenigsberg RA, Bianco BA, Faro SH, Stickles S, Hershey BL, Siegal TL, et al. Neuroimaging. In: Goetz, CG, eds. *Textbook of Clinical Neurology*. 3rd ed. Philadelphia, Pa: Saunders Elsevier; 2007:chap 23.

TALENTO HUMANO	Hemodinamista, medicos de apoyo, profesional de enfermeria, auxiliares de enfermeria, tecnologo en imágenes o especialista, anestesioologo cardiovascular.
EQUIPOS BIOMEDICOS	Angiografo de alta resolucioin, monitor multiparametros, desfibrilador, generador con introductor de marcapasos con parches,

	NOMBRE PANANGIOGRAFÍA CEREBRAL		CÓDIGO 06-1-PM-027
	TIPO DE DOCUMENTO PROTOCOLO MÉDICO	PROCESO MISIONAL	VERSIÓN 002

	calentador de medio de contraste.
MEDICAMENTOS	Medio de contraste, heparina, solución salina normal, medicamentos disponibles en carro de paro.
DISPOSITIVOS MEDICOS	Jeringa con extensión de inyector, llaves de tres vías, guías hidrofílicas, stent, introductor, jeringa insufladora

ELABORO	REVISO	APROBO
ESPECIALISTA	DIRECTOR MÉDICO	DIRECTOR CIENTÍFICO